

## MANEJO DE LA VÍA AÉREA CON FIBROBRONCOSCOPÍA FLEXIBLE

JAIME ESCOBAR D.<sup>1</sup>

La introducción del fibrobroncoscopio (FBC) flexible en el campo de la anestesiología ha sido uno de los caminos más efectivos en situaciones en las que la laringoscopia es peligrosa, inadecuada o imposible, ya que permite practicar con el paciente despierto y bajo visión directa una intubación suave, rápida, y atraumática, aún en los casos que existan importantes alteraciones anatómicas<sup>1,2,3</sup>. De hecho, se le reconoce como la técnica de elección en pacientes con vía aérea difícil anticipada y los anestesiólogos debiéramos ser capaces de manejarla con la misma facilidad con que hacemos una laringoscopia directa<sup>3</sup>.

Dicha técnica se realiza mejor con el paciente despierto, respirando espontáneamente, disminuyendo de esta forma el riesgo de hipoxia. Empleando este método se reduce asimismo el número de complicaciones, ya que la visualización directa y constante hace que en todo momento el anestesiólogo controle sus maniobras.

### Indicaciones de fibrobroncoscopia en vía aérea

La recomendación general del uso de FBC considera a los pacientes en quienes se ha establecido una vía aérea difícil de manera anticipada y dan su consentimiento y pueden cooperar con el procedimiento.

La Guía Clínica de la Sociedad Americana de Anestesiología (ASA) del año 2003<sup>3</sup> recomienda iniciar la evaluación del paciente con una historia clínica de la vía aérea y la identificación de los diferentes predictores de vía aérea difícil, valorando la posibilidad de que se produzca y el impacto clínico de:

- 1) Dificultad de ventilación.
- 2) Dificultad de intubación.
- 3) Dificultad en la cooperación y/o consentimiento

del paciente.

- 4) dificultad en realización de traqueostomía.

Una vez establecida la situación de vía aérea difícil anticipada se debe asegurar el aporte de O<sub>2</sub> suplementario durante todo el tiempo que duren las maniobras de intubación. Luego se deben considerar los méritos relativos de cada una de las siguientes posibilidades de manejo básico de la situación:

- |   |               |   |
|---|---------------|---|
| 1) Intubación vigil   | <i>versus</i> | Intentar intubación después de la inducción de una anestesia general. |
| 2) Aproximación inicial a la intubación con una técnica no invasiva | <i>versus</i> | Aproximación inicial a la intubación con una técnica invasiva         |
| 3) Ventilación espontánea   | <i>versus</i> | Supresión de la ventilación espontánea                                |

Si esta valoración considera dificultad de ventilación y/o intubación del paciente, el enfrentamiento recomendado será mediante una técnica con paciente vigil.

La intubación vigil por fibrobroncoscopia flexible es la técnica más versátil para el manejo de la vía aérea difícil anticipada, no de emergencia. Es la técnica que posee la mayor tasa de éxito, aunque no alcanza el 100% de los casos. Es la técnica que ha mostrado tener la menor tasa de complicaciones, lo cual se explica fácilmente por ser una técnica poco invasiva y no ciega<sup>4</sup>.

En las Tablas 1, 2 y 3 se muestra el comportamiento de diferentes aparatos para la realización de una técnica de intubación vigil, según lo expuesto por J. Schaeffer del UPMC (Pittsburgh, USA). Se

<sup>1</sup> Profesor Asistente. Departamento de Anestesiología y Reanimación. Hospital Clínico de la Universidad de Chile.

<b>Tabla 1. Aparatos, de mayor a menor versatilidad y costo</b>	
Aparatos para intubación vigil (J. Schaeffer)	
Versatilidad	Costo
Fibrobroncoscopio	Fibrobroncoscopio
Shikani scope/Bonfils	Shikani scope/Bonfils
FTLMA	FTLMA
Intubación retrógrada	Intubación retrógrada

<b>Tabla 2. Aparatos, de mayor a menor dificultad de aprendizaje</b>	
Aparatos para intubación vigil (J. Schaeffer)	
Dificultad de aprendizaje	Permite práctica en pabellón
Fibrobroncoscopio	Fibrobroncoscopio
Intubación retrógrada	Shikani scope/Bonfils
FTLMA	FTLMA
Shikani scope	

<b>Tabla 3. Aparatos, de menor a mayor riesgo de complicaciones</b>
Perfil de complicaciones (J. Schaeffer)
Fibrobroncoscopio
Shikani scope/Bonfils
FTLMA
Intubación retrógrada

presentan los aparatos de mayor a menor versatilidad, costo, dificultad de aprendizaje y posibilidad de práctica en pabellón. El FBC aparece como el aparato más versátil y con el mejor perfil para evitar complicaciones. Pero por otro lado, es el más costoso de la lista estudiada y el que más dificultades presenta para su aprendizaje<sup>4</sup>.

Otra limitante para el uso de las técnicas de intubación vigil está dada por la situación de cooperación y/o consentimiento del paciente. Sin una mínima cooperación no es posible realizar el procedimiento con los niveles necesarios de seguridad para el paciente, tasa de éxito y seguridad para los equipos. Además, éstos son procedimientos relativamente lentos y que requieren un mínimo de tiempo, lo que no es compatible con las situaciones de emergencia.

Las otras limitaciones no derivadas directamente del paciente, pero de igual manera muy importantes para el éxito del procedimiento, están relacionadas con el costo de los equipos, su fragilidad y la mayor dificultad para adquirir la destreza adecuada en la técnica. El costo y la fragilidad de los equipos están directamente relacionados con un uso normal y cuidadoso. La vida útil de los mismos es relativamente corta para la inversión que se debe realizar. Esto es mucho más evidente durante la etapa de implementación de la técnica, ya que los equipos son mucho más utilizados con fines de aprendizaje.

En resumen, para realizar esta técnica se

requiere haber diagnosticado una vía aérea difícil anticipada (no de emergencia), en un paciente vigil, cooperador. Se debe disponer de los equipos adecuados y tener un nivel de capacitación adecuado. Si se está en un proceso de aprendizaje, es necesario contar con un tutor que guíe en el procedimiento<sup>2,4</sup>.

### Preparación del paciente

Es fundamental que se cumplan dos condiciones: que el paciente esté informado del procedimiento, tranquilo y cooperador, y que esté ventilando espontáneamente con reflejos de vía aérea mantenidos. Ambas situaciones pueden parecer contradictorias, pero deben ser preservadas para el éxito de la técnica.

La tranquilidad del paciente dependerá de lo bien que esté informado sobre la indicación y seguridad del procedimiento, de los pasos a seguir, y el tipo de sedación y anestesia regional de la vía aérea que se vaya a utilizar.

Hay que destacar que una sedación exagerada no sólo puede producir problemas con el control del paciente, quién puede moverse y no obedecer las instrucciones, sino también el paciente puede hipoventilar y crear una situación de vía aérea difícil de emergencia de mucho más difícil manejo. Además, la sedación profunda puede producir cambios en la anatomía de la vía aérea superior, con un desplazamiento hacia posterior de la lengua y una mucho mayor dificultad para la visión con el fibrobroncoscopio, tornándola casi imposible.

En nuestro centro enfatizamos la sedación superficial de los pacientes, utilizando a veces sólo la persuasión y evitando el uso de fármacos. Recomendamos fuertemente la realización de anestesia regional de la vía aérea supra e infraglótica, de lo contrario el procedimiento es muy mal tolerado por el paciente y aumentan las posibilidades de falla y/o complicaciones. La Tabla 4 muestra un listado

Sedantes menores	Benzodiazepinas Opioides Propofol Otros
Antisialagogos	Atropina Glicopirrolato

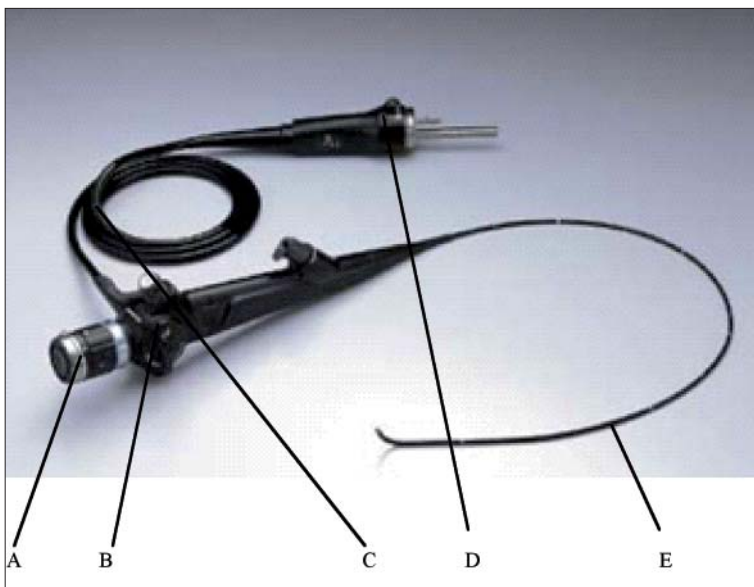
de fármacos que pueden ser útiles durante el procedimiento.

La anestesia regional de la vía aérea es un pilar imprescindible para conseguir mejorar el confort, tolerancia y cooperación del paciente durante el procedimiento. Habitualmente lo que se realiza es la anestesia de la cavidad oral, inervada por el nervio glossofaríngeo, para lo que se utilizan los aerosoles o nebulizaciones con anestesia local. También se recomienda el bloqueo del nervio laríngeo superior, que inerva la zona de la glotis, y el bloqueo transtraqueal para anestesia de la región subglótica<sup>5</sup>.

### El aparato

El equipo de fibrobroncoscopia flexible consta de 3 partes (Figura 1):

- 1) Pieza óptica.
- 2) Pieza de control y manejo.
- 3) Fibra óptica.



**Figura 1.** Fibrobroncoscopio. A: Pieza óptica; B: Pieza de control; C: Fibra óptica (luz); D: Conector (ensamblaje); E: Fibra óptica (luz y visión).

La pieza óptica incluye al lente con su sistema de enfoque. En esta pieza se puede conectar una cámara de video que permita la visualización en un monitor de video.

La pieza de control incluye los mandos para maniobrar la punta de la fibra óptica y el sistema de aspiración o aporte de O<sub>2</sub>. Combinando la rotación del equipo con la movilidad anteroposterior del extremo de la fibra se puede obtener una visión en 360°. Hay que considerar que el ángulo de visión (campo máximo posible) que permiten los equipos de intubación por lo general varía entre 90 y 110°.

A través del canal de aspiración que poseen estos equipos es posible administrar O<sub>2</sub> suplementario durante el procedimiento. Este canal no siempre satisface nuestras necesidades; en equipos de menos de 4 mm de diámetro su extremo distal suele tener menos de 1 mm de diámetro.

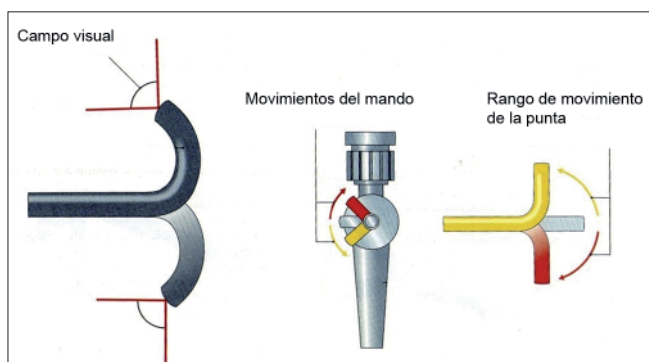
La fibra óptica es la parte más sensible y delicada del equipo. Posee movilidad dirigida y controlada en su extremo distal a través de la pieza de control. Esta movilidad es sólo anteroposterior, debiendo rotarse todo el equipo para obtener visión lateral.

### Guía para el procedimiento de intubación con fibrobroncoscopio flexible

- a) El operador se ubica en la cabecera del paciente.
- b) Se debe conseguir una disposición lo menos curvada posible del equipo; para ello la camilla del paciente debe estar en la posición más baja y, de ser necesario, usar un pedestal para el

- operador. Las angulaciones forzadas del FBC pueden dañar sus fibras y además dificultan la orientación.
- c) El paciente debe estar en decúbito supino, con la cabeza en posición de olfateo.
  - d) Siempre se debe usar una cánula de protección oral.
  - e) Pasar el tubo orotraqueal elegido a través del fibrobroncoscopio, retirando previamente la unión universal del tubo, fijándolo a la sección de control del aparato firmemente.
  - f) No usar lubricantes no absorbibles ni vaselina en el tubo orotraqueal o fibrobroncoscopio, ya que lo dañan y/o pueden ser aspirados por el paciente. Se debe utilizar lubricantes específicos para el equipo o solución fisiológica abundante.
  - g) La lengua puede representar un obstáculo para el fibrobroncoscopio, empañando el lente distal o impidiendo el paso. De existir este problema se puede hacer fonar al paciente o usar un laringoscopio rígido para elevar la lengua (requiere un 2° operador).
  - h) El operador toma el FBC desde la sección de control con la mano izquierda. Con la mano derecha toma el extremo distal apoyando la mano en la boca del paciente, con la finalidad de tener un mejor control de ese extremo distal. Se debiera avanzar el equipo con el extremo distal recto aproximadamente 4-6 cm, hasta pasar los dientes, siempre por la línea media; sólo en este momento se puede ver claramente por la óptica. Hay que tener cuidado de no desviarse de la línea media y caer en un receso piriforme, por ejemplo.
  - i) Si el lente se empaña al tocar la mucosa bucal o la lengua, se debe retirar el FBC hasta los dientes y comenzar nuevamente con el procedimiento; no intentar avanzar si no hay una adecuada visión.
  - j) Después del paso de los dientes se debe angular suavemente hacia arriba la porción flexible del FBC hasta observar la aparición de la laringe.
  - k) La epiglotis también representa una barrera al paso del FBC al estar protegiendo la vía aérea, en contacto con la pared posterior de la laringe.
  - l) Se avanza el FBC suavemente a través de las cuerdas vocales; la primera estructura que se visualiza es el cartílago tiroideos y luego los cartílagos de la tráquea. Se avanza hasta ver la carina, evitando tocarla.
  - m) Finalmente se avanza el tubo orotraqueal suavemente hasta traspasar las cuerdas vocales.
  - n) Debido al ángulo agudo que adquiere el FBC al entrar a la laringe, el tubo orotraqueal puede ser difícil de avanzar e impactarse en los aritenoides; se recomienda avanzar el tubo desde una de las comisuras de la boca para evitar la epiglotis en la línea media. Además una elevación de la lengua y la mandíbula y una suave rotación antihoraria del tubo facilitan su paso.
  - o) El fibrobroncoscopio debe introducirse varios centímetros en la tráquea para evitar que al empujar el tubo orotraqueal el equipo se salga de la tráquea, cayendo al esófago.
  - p) **Siempre mantener O<sub>2</sub> suplementario de la manera que sea posible.**

Una vez adquirida la destreza, esta técnica pasa a ser fácil de realizar, rápida y muy segura. Es en este contexto que tiene un primer lugar en el manejo de la vía aérea difícil anticipada, no de emergencia. En base a las consideraciones anteriores los anestesiólogos debiéramos preocuparnos de que esta técnica esté disponible en los distintos lugares donde pueda encontrarse pacientes con vía aérea difícil. Además debiera ser una preocupación central la capacitación de cada uno de nosotros hasta obtener un nivel de destreza adecuado.



**Figura 2.** Ángulo de visión (De "Fiberoptic Intubation", de Neil Hawkins).

BIBLIOGRAFÍA

1. Koerner IP, Brambrink AM. Fiberoptic techniques. *Best Pract Res Clin Anaesthesiol* 2005; 19: 611-21.
2. Stackhouse RA. Fiberoptic airway management. *Anesthesiol Clin North America* 2002; 20: 933-51.
3. ASA Task Force on Management of the Difficult Airway: Practice guidelines for management of the difficult airway, an updated report. *Anesthesiology* 2003; 98: 1269-77.
- 4.- John J. Schaefer, III, MD Assistant Professor of Anesthesiology. Director, Peter M. Winter Institute for Simulation Education and Research UPMC, Pittsburgh, USA. CD resumen XXXII Congreso Chileno de Anestesiología. Valdivia. Chile. Noviembre 2004.
5. Simmons ST, Schleich AR. Airway Regional Anesthesia for Awake Fiberoptic Intubation. *Regional Anesthesia and Pain Medicine* 2002; 27: 180-192.

---

Correspondencia:  
Dr. Jaime Escobar D.  
E-mail: jescobard@gmail.com